Pocket-Atlas Darmsonographie

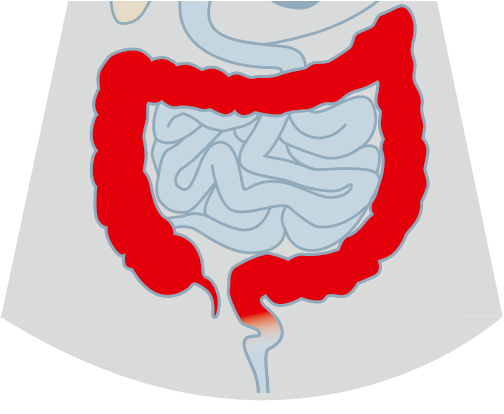

Autoren:
D. Strobel, J. Mudter

Vorwort

In der Differentialdiagnose abdomineller Beschwerden ist die Darmsonographie ein wichtiger Baustein. Moderne hochauflösende Ultraschallsonden erlauben eine präzise Darstellung pathologischer Befunde bei Erkrankungen wie z.B. Divertikulitis, Appendizitis oder entzündlichen Darmerkrankungen.

Insbesondere bei chronisch entzündlichen Darmerkrankungen gehört die Sonographie zu den Basisuntersuchungen. Die Erfassung von intraabdominellen Komplikationen wie relevanten Stenosen, Abszessen, Fisteln und freier Flüssigkeit in der Akutsituation oder bei Erstvorstellung spielen eine wichtige Rolle. Darüber hinaus ist auch die Beurteilung der Darmwand selbst gut möglich.

Die Kenntnis der Sonoanatomie und ein systematischer Untersuchungsgang bei der Darmsonographie sind Grundvoraussetzungen für das Erkennen der Darmpathologien. Auch der in der Abdomensonographie geübte Arzt braucht eine Extraportion Geduld und Ausdauer, um sich mit der Darmsonographie auseinanderzusetzen!

Mit diesem „Pocket-Atlas Darmsonographie" möchten wir häufige und typische pathologische Befunde in Wort und Bild darstellen und Ihnen eine praxisorientierte Anleitung mit auf den Weg geben. Wir wünschen viel Erfolg beim Erlernen der Darmsonographie oder Nachschlagen von Befunden!

Prof. Dr. D. Strobel PD Dr. J. Mudter Prof. Dr. M. F. Neurath

Inhaltsverzeichnis

Vorwort 2

Technische Voraussetzungen 4

Patientenvorbereitung und Untersuchungstechnik 5 – 7

Leitstrukturen und Sonoanatomie 8 – 16

Pathologische Befunde
- Appendizitis 17 – 19
- Divertikulose, Divertikulitis 20 – 26
- Chronisch entzündliche Darmerkrankungen 27 – 46
- Differentialdiagnosen 47 – 49

Ausblick und Literaturhinweise 50 – 52

Technische Voraussetzungen

Modernes Ultraschallgerät (B-Bild und Farbdopplersonographie)

=> 3.5 MHz-Konvexschallkopf (Abdomensonographie)

=> ≥ 7.5 MHz-Lineraschallkopf (Darmsonographie)

Patientenvorbereitung/Untersuchungstechnik

Untersuchung in Rückenlage ohne besondere Vorbereitung des Patienten

Erstvorstellung mit dem Leitsymptom „Bauchschmerz“

1) Komplette Abdomensonographie (3.5 MHz-Konvexschallkopf)
   DD akute Cholezystitis, Nierenkolik, Pankreatitis, Ileus, etc.

2) Darmsonographie mit dem 7.5 MHz-Linearschallkopf
   - Systematischer Untersuchungsablauf: Kolonrahmen und terminales Ileum
   - Punktuelle Untersuchung (Duodenum/Jejunum/Ileum)
   - Gezielte Untersuchung nach Schmerzlokalisation

WICHTIG: Konsequente graduelle Kompression!

Untersuchungstechnik I – Dickdarm

Kontinuierliche Untersuchung des **Kolonrahmen** vom rekto-sigmoidalen Übergang bis zum Coecum (nicht komplett einsehbar sind das Rektum und der Bereich der Flexuren)

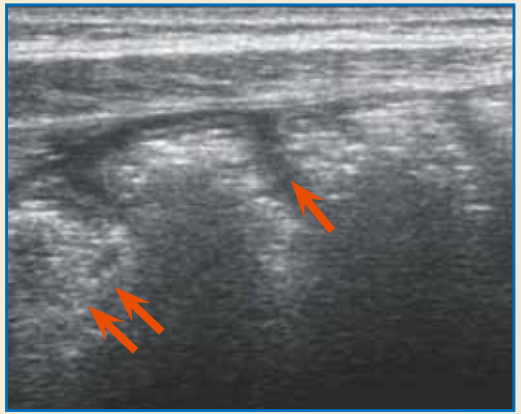

Orientierung an den breiten echoreichen Luftreflexen (Pfeile links), unterbrochen von echoreichen Haustren (Pfeil rechts)

Untersuchungstechnik II – Dünndarm

- Das terminale (neoterminale) Ileum ist obligat einsehbar
- Topographische Zuordnung des restlichen Dünndarms nach Quadranten (Jejunum eher Oberbauch, Ileum eher Unterbauch
- Orientierung an der lebhaften Peristaltik

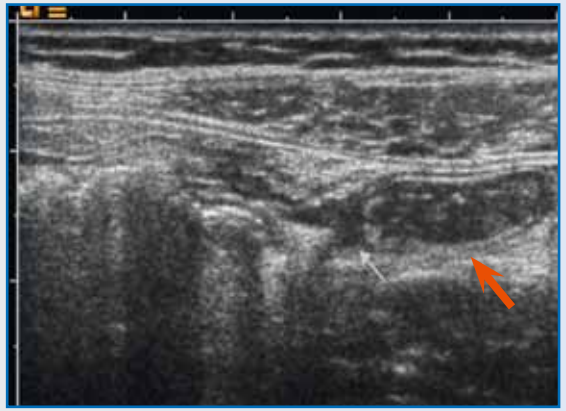

Übergang terminales Ileum/Coecum

Rechts:
terminales Ileum (roter Pfeil), geringere Luftfüllung

Links:
Region der Bauhin´schen Klappe (weißer Pfeil), daneben Coecum mit breitem Luftreflex

Sonoanatomie: Leitstrukturen erkennen!

Orientierung im Unterbauchquerschnitt: **Mit dem 3.5 MHz-Konvexschallkopf beginnen** und Leitstrukturen aufsuchen:

Harnblase => Iliakalgefäße => M. Psoas/ossäre Beckenstrukturen (Femurkopf/Os Ileum) => danach mit dem hochfrequenten Linearschallkopf (Bildfeld anpassen!)

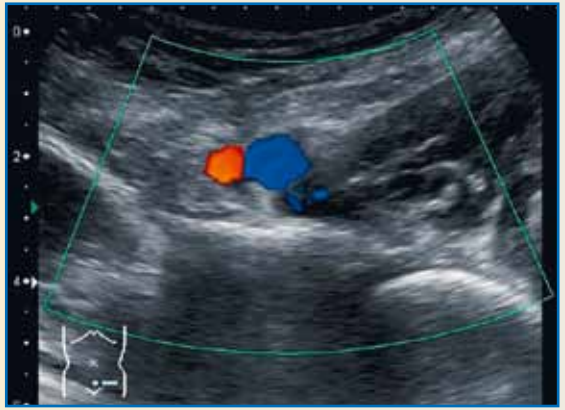

Querschnitt linker Unterbauch
3.5 MHz

Links:
Harnblase

Rechts:
Dorsal Femurkopf
(echoreicher Kuppenreflex)
Ventral M. psoas (echoarm)

Bildmitte: A./V. iliaca externa

Aufsuchen: Sigma/linksseitiges Colon

Im Unterbauchquerschnitt links die Iliakalgefäße neben der Harnblase in der Bildmitte zentrieren, zum Auffinden des Sigma Schallkopf unter kontinuierlicher Kompression nach kranial verschieben bis zum Sigma, dann Colonrahmen weiter verfolgen.

Aufsuchen: Coecum/rechtsseitiges Colon

Kontinuierliche Untersuchung des **Kolonrahmen** vom rekto-sigmoidalen Übergang bis zum Coecum (nicht komplett einsehbar sind das Rektum und der Bereich der Flexuren)

Coecum quer

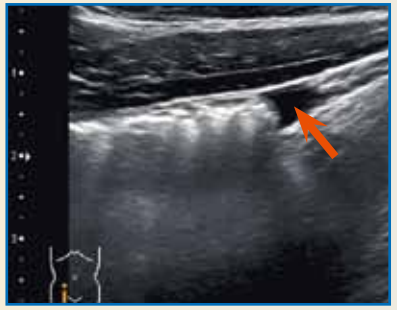

Coecum längs – freie Flüssigkeit (Pfeil)

Cave! Die Lage des Coecum ist variabel in Höhe der Spina iliaca ant. sup., aber auch weiter kranial z.B. in Höhe des rechten Rippenbogens

Aufsuchen: Terminales Ileum

Im Unterbauchquerschnitt rechts die Iliakalgefäße neben der Harnblase in der Bildmitte zentrieren, zum Auffinden des terminalen Ileums Schallkopf unter kontinuierlicher Kompression nach kranial verschieben bis zum terminalen Ileum (rote Pfeile) (Peristaltik!)

Aufsuchen der Appendixregion

Bei typischer Lokalisation (cave Lagevariabilität!) verläuft der Appendix von seinem Abgang vom Coecum deutlich kaudaler als das terminalen Ileum auf dem M.psoas und erreicht in seinem Verlauf die Iliakalgefäße.
=> Der Appendix (Pfeile) weist im Gegensatz zum terminalen Ileum keine Peristaltik auf!

Sonoanatomie Darm

	Kolon	Dünndarm
Wanddicke*	2-4 mm	1-3 mm
Durchmesser*	< 5cm	< 2,5 cm
Architektur	Haustren	Kerckring-Falten Jejunum: hohe Falten Ileum: niedrige Falten
Peristaltik		Lebhafte Peristaltik

** Meßwerte abhängig von Darmfüllung und Kompression*

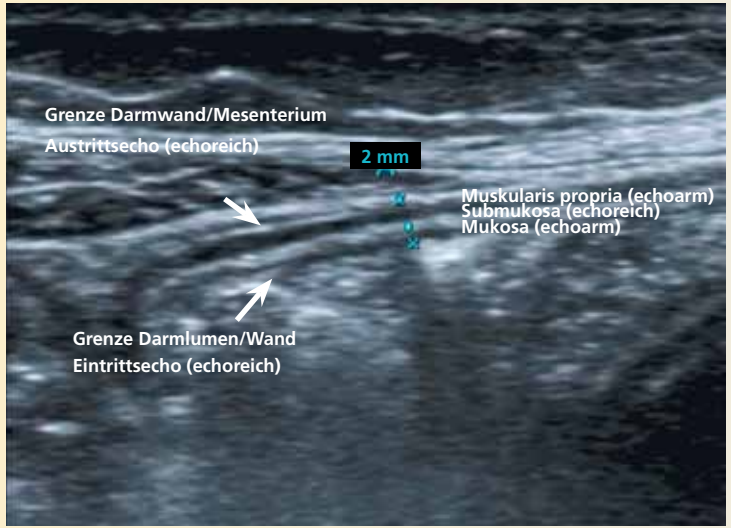

Sonoanatomie Darmwand

Anatomische Struktur	**Echogenität**
Darmlumen: Echoarm (Flüssigkeit, Chymus) bis Echoreich (Luft)	
1. Schicht: Grenzfläche Darmlumen/Mukosa	Echoreich
2. Schicht: Mukosa	Echoarm
3. Schicht: Submukosa	Echoreich
4. Schicht: Muscularis propria	Echoarm
5. Schicht: Grenzfläche Muscularis propria / Umgebung (Serosa, Mesenterium)	Echoreich

Normalbefund Appendix

Außendurchmesser < 6 mm
Fehlende Peristaltik
Abgang aus dem Coecum kaudal des term. Ileum
Drei- bis Fünfschichtung
Blindes Ende

Normaler Appendix (Pfeile)
In typischer Lage
Ventral auf dem M.psoas

Rechts im Bild:
Iliakalgefäße

Appendizitis

- Außendurchmesser > 8 mm
- Appendix mit zunehmender Entzündung echoärmer
- Wandschichtung verwaschen - aufgehoben (phlegmonöse Wanddestruktion)
- Echoreiche Umgebungsreaktion (Omentum)
- Untersuchungstip: Lokalisation maximalen Druckschmerzes aufsuchen, langsame, aber konsequente Kompression des Bauchfetts und der Darmluft

Appendizitis

Außendurchmesser 12 mm, Wandstruktur noch erhalten

Appendizitis phlegmonöse Wanddestruktion

Appendix echoarm, keine Wandstruktur erkennbar, echoreiche Umgebungsreaktion

=> Sigma als Leitstruktur aufsuchen!

Divertikulose

Hypertrophie der Muskularis propria (Wandverdickung 4-5 mm)
Kein lokaler Druckschmerz
Echoreicher Kuppenreflex mit Schallschatten in/neben der Sigmawand
(Luft/Kotstein im Divertikel)

Divertikel => Luftreflex in/ neben der Sigmawand

Divertikulitis – Lokaler Druckschmerz!

Echoreicher Kuppenreflex mit Schallschatten Luft/Kotstein im Divertikel in bzw. neben der Sigmawand
Echoarme Wand, Wandschichtung verwaschen oder aufgehoben
Vermehrte Vaskularisation der Wand
Echoreiche Umgebungsreaktion (Omentum)

Komplikationen: Freie Perforation/Luft/Peritonitis => OP

Druckschmerzhaftes Divertikel (Pfeil) mit echoreicher Umgebungsreaktion (Doppelpfeil)

Divertikulitis – Abszess

Umschriebener echofreier Wandabszess mit Luftreflexen

Divertikulitis – Perforation

Luftreflex am Rand des Abszess (Pfeil) als Hinweis auf gedeckte Perforation - echoreiche Umgebungsreaktion

Divertikulitis – langstreckig

Umschriebene Lumeneinengung mit echoarmer Wandverdickung bei langjähriger Divertikulitis (DD tumoröse Wandverdickung)

Chronisch entzündliche Darmerkrankungen (CED)

M.Crohn – Leitlinien

S3 Leitlinie „Diagnostik und Therapie des Morbus Crohn" (DGVS 2008)

Statement 1.8

Bei Verdacht auf einen Morbus Crohn gehört der *transabdominelle* Ultraschall, die Ileokoloskopie mit Biopsien aus dem terminalen Ileum und jedem Dickdarmsegment sowie eine erweiterte Dünndarmdiagnostik zu den Basisuntersuchungen zur Etablierung der Diagnose (Empfehlungsgrad A).

CED: Charakteristika

	M.Crohn	**Colitis ulcerosa**
Lokalisation	Oft rechter Unterbauch terminales Ileum meist betroffen	Oft linker Unterbauch
Befallsmuster	Diskontinuierlich Gesamter Magen-Darm-Trakt	Kontinuierlich ab ano Linksseitenkolitis - Pankolitis
Fisteln	häufig	Sehr selten
Abszesse	häufig	Sehr selten
Wand	Zirkuläre Wandverdickung	

Typischer Ultraschallbefund bei CED

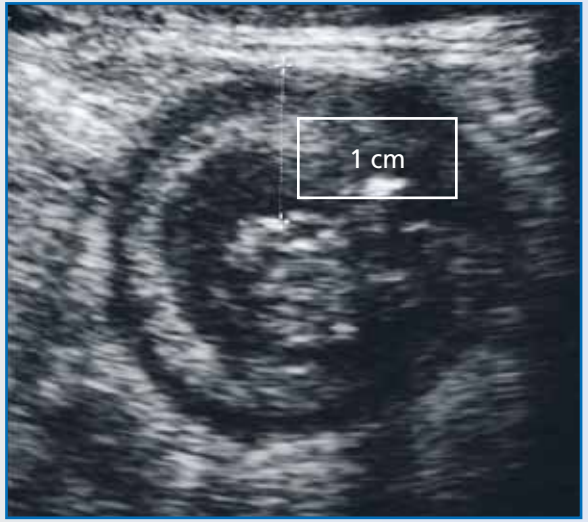

Zirkuläre Verdickung der Darmwand

CED: Sonomorphologische Kriterien

- Zirkuläre Verdickung der Darmwand
- Konturunregelmäßigkeiten der Wand
- Wandschichtung verwaschen
- Echoarme Wand mit aufgehobener Schichtung
- Reduzierte/aufgehobene Peristaltik
- Haustrenverlust im Kolon
- Darmlumen eingeengt
- Darmdistension – prästenotisch
- Farb-Doppler: inflammatorische (Neo-) vaskularisation

M.Crohn – terminales Ileum

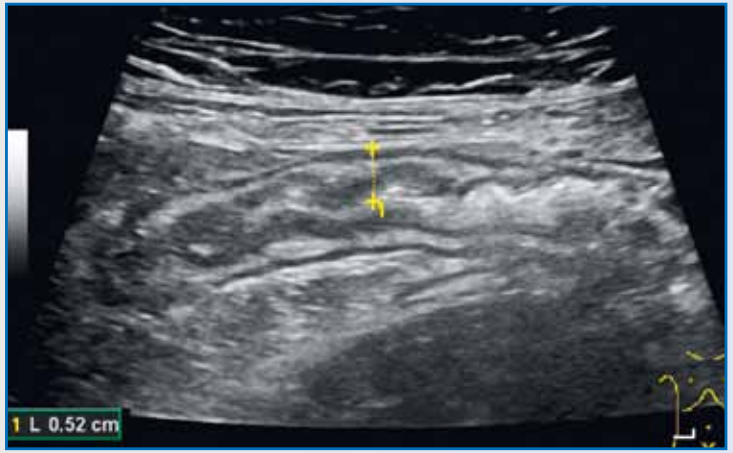

diskontinuierliche Wandverdickung bei noch erhaltener Wandschichtung

Morbus Crohn

C. ascendens
„normal"
mit typischer Haustrierung

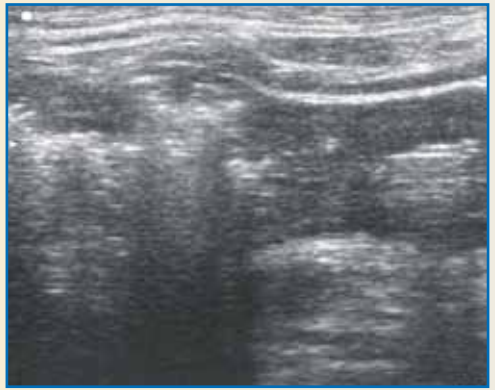

C. transversum „Skip lesion"
diskontinuierliche Wandverdickung
Haustrenverlust

Colitis ulcerosa

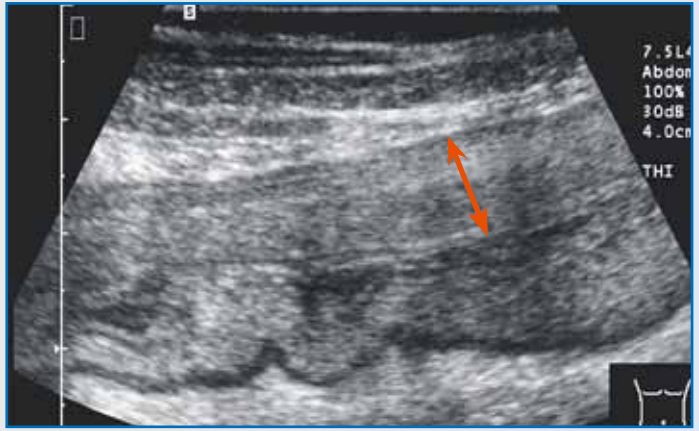

Wandschichtung aufgehoben,
Wand verdickt, Haustrenverlust,
Lumen eingeengt

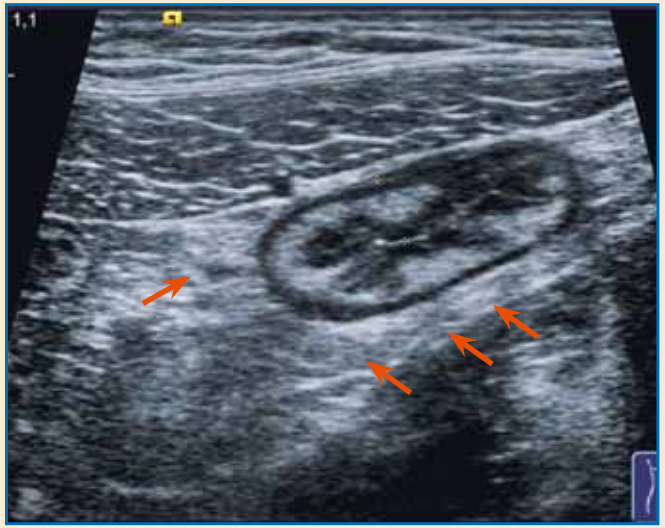

Entzündliche Begleitreaktion Mesenterium/Omentum (echoreicher Halo)

Typische Umgebungsreaktion bei CED

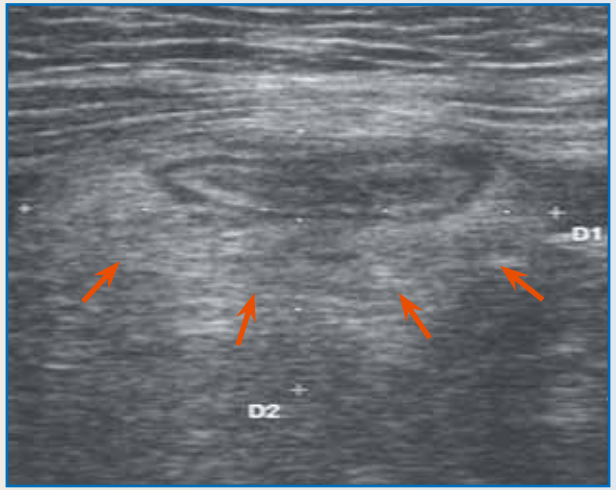

Entzündliche Begleitreaktion Mesenterium/Omentum (echoreicher Halo)

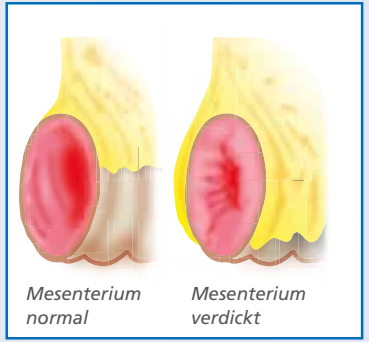

Gesteigerte Durchblutung der Darmwand

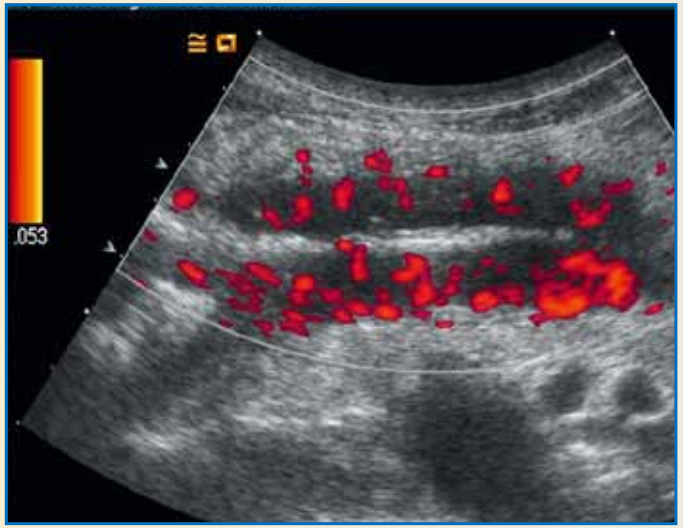

Zeichen der floriden Entzündung

Farb-Doppler-Sonographie der Darmwand

- Richtige Geräteeinstellung => hohe Empfindlichkeit
- Geschwindigkeit/Pulsrepetitionsfrequenz auf niedrige Werte einstellen, um kleinste Gefäße darzustellen
- Farb-Empfangsverstärkung (Farb-Gain) knapp unter Rauschgrenze einstellen
- Problem: Keine exakte Quantifizierung möglich

  => semiquantitative Abschätzung der Wandhyperämie möglich (keine, gering, mittel, stark)

Darmwandvaskularisation
=> gesteigerte Vaskularisation als Aktivitätsparameter

Limberg I	verdickte Darmwand (echoarm, manchmal auch echoreiche Submukosa, z.T. Aufhebung der Schichtung), keine intramuralen Gefäße	Keine Hyperämie
Limberg II	in der verdickten Darmwand kurz-streckige Gefäße nachweisbar	Hyperämie Grad I
Limberg III	langstreckige Gefäßabschnitte in einer homogen echoarm verdick-ten Wand	Hyperämie Grad II
Limberg IV	langstreckige Gefäße bis ins an-grenzende Mesenterium	Hyperämie Grad III

Limberg B., Z Gastroenterol. 1999 Jun;37(6):495-508.

CED – Limberg-Score Grad I-IV

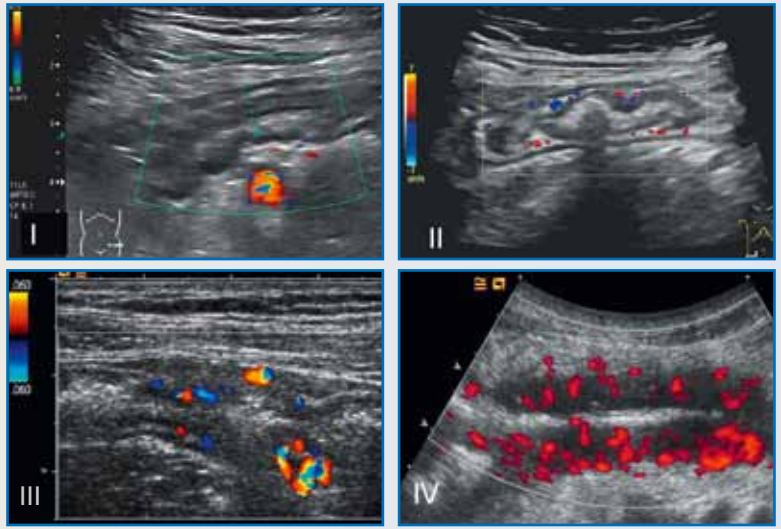

CED – Erfassung von Komplikationen

- Relevante Stenosen mit prästenotischer Darmdilatation
- Ileus
- Freie Flüssigkeit
- Abszess
- Fisteln

M.Crohn – Stenose mit prästenotischer Darmdistension

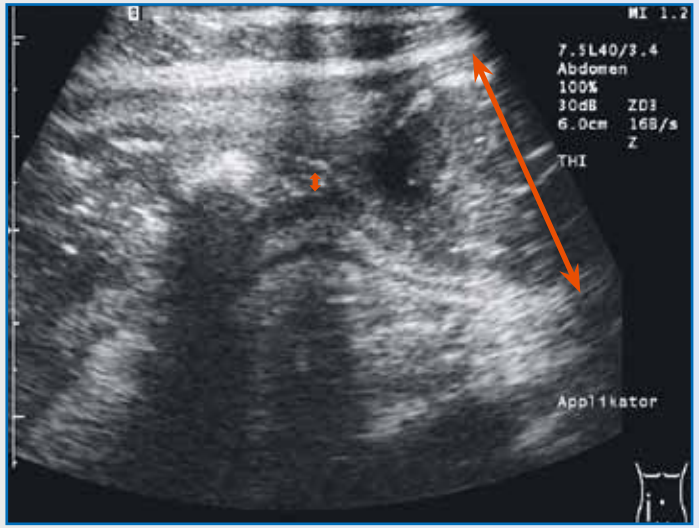

Stenose (Lumeneinengung Pfeil links) mit prästenotischer Dilatation (großer Pfeil rechts)

M.Crohn – Stenose ohne prästenotischer Darmdistension

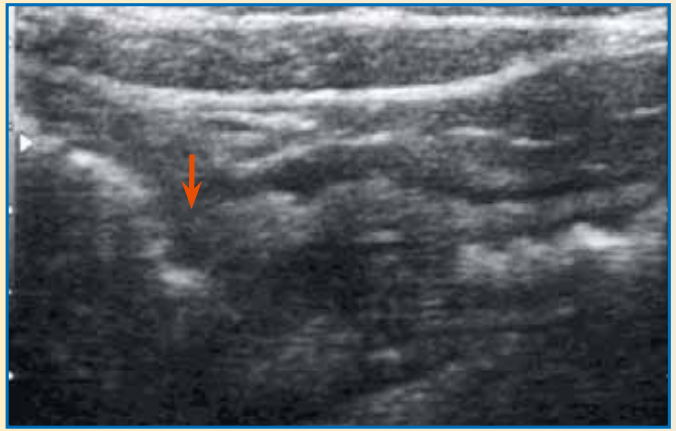

Entzündliche Stenose im neoterminalen Ileum (Anastomose, siehe Pfeil), rechtes Bild mit Blick auf die nicht passierbare Anastomose

M.Crohn – Dünndarmileus

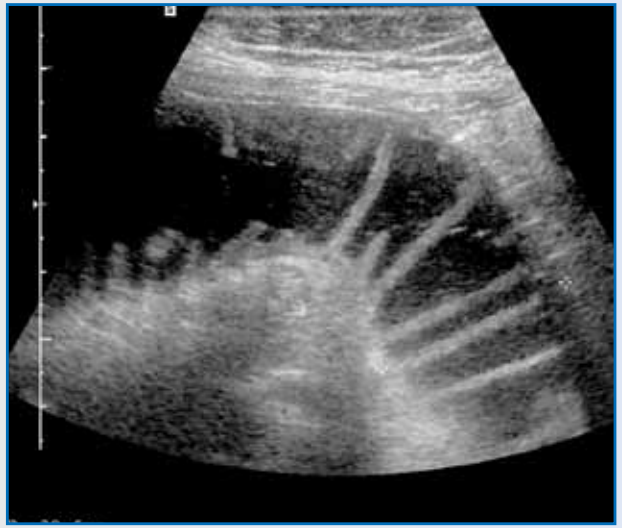

Klaviertastenphänomen: Stehende Kerckring´sche Falten (echoreich), flüssigkeitsgefülltes Lumen (echofrei)

M.Crohn – Abszess

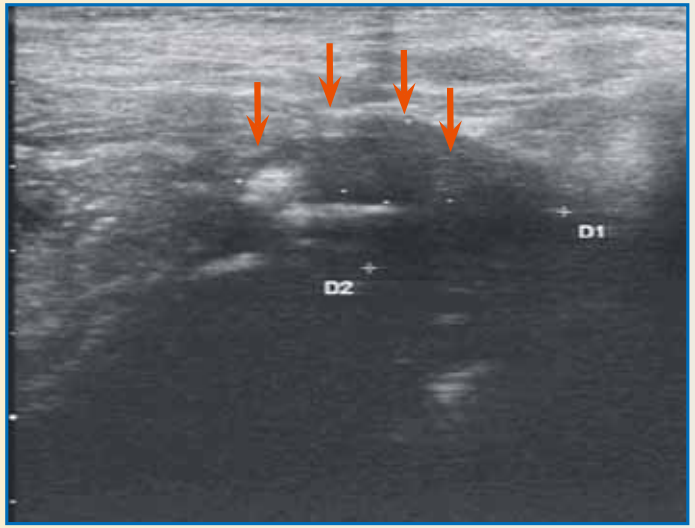

Umschriebenes echofreies Areal mit Luftreflexen (Abszeß)

M.Crohn – freie Flüssigkeit

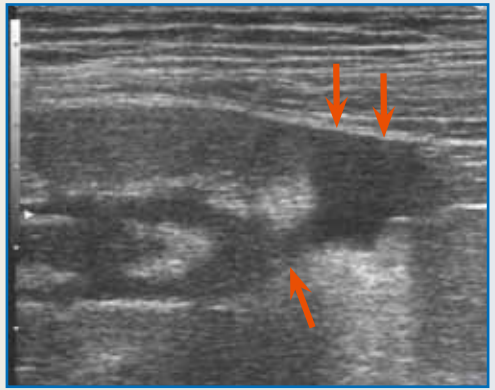

Verhalt in unmittelbarem Bezug zur benachbarten Darmschlinge Sowie V.a. kommunizierenden Fistelgang

Geringe Menge freier Flüssigkeit

M.Crohn – Fistel

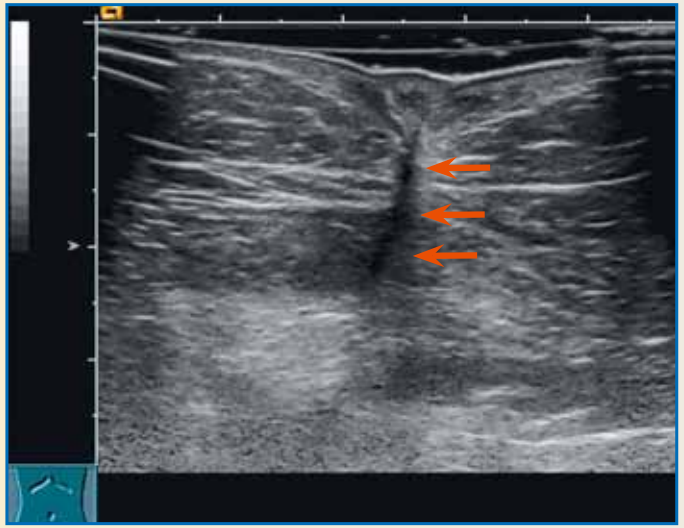

Echoarme Straße in Richtung subkutanes Fettgewebe ziehend (Pfeile)

Differentialdiagnosen

Morphologisch sind Darmwandverdickungen unterschiedlicher Genese meistens nicht voneinander abgrenzbar.

- Morbus Crohn/ Colitis ulcerosa
- Infektiöse Enteritis/ Colitis, z.B. Yersinien, Salmonellen, Cytomegalie, Clostridium difficile, Amöben, Mykobakterien
- Antibiotika assoziierte Colitis
- Radiogene Colitis
- Ischämische Colitis
- Vaskulitis
- Amyloidose
- Darmwandödem bei Rechtsherzinsuffizienz, portaler Hypertension oder Mesenterialvenenthrombose
- Ausgedehnter Tumor, z.B. Lymphom, Karzinoid
- Divertikulitis

Darmwandverdickung – Lymphom (NK-T-Zell-NHL)

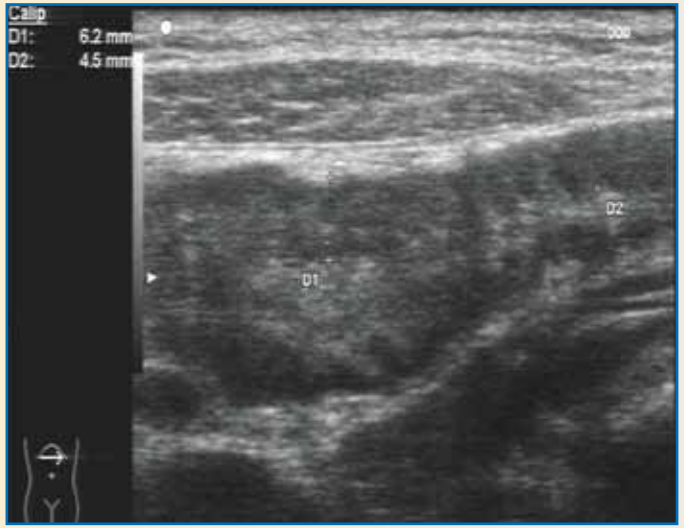

Terminales Ileum mit aufgehobener Wandschichtung, Wand verdickt (6,2 mm)

Darmwandverdickung – Vaskulitis

Homogen echoarme Kolonwand, Kolon luftgefüllt

Ausblick

Der Schwerpunkt dieses Pocketatlas liegt in der praxisorientierten Anwendung der perkutanen Sonographie.

Ergänzende Untersuchungstechiken beim M.Crohn sind rektale Endsonografie mit hochfrequenten 360° Sonden und perineale Sonographie mit 3.5 MHz-Sonden zur Darstellung von Fisteln (echoarme Straßen mit fluktuierender Flüssigkeit) oder Abszessen.

Der Einsatz von Ultraschallkontrastmittel ermöglicht eine deutlich sensitivere Darstellung der Darmwandvaskularisation. Der klinische Stellenwert der Kontrastmittelsonographie des Darms ist jedoch aktuell noch unklar.

Literatur – aktuelle Leitlinien

Hoffmann J. C. et al., S3-Leitlinie „Diagnostik und Therapie des Morbus Crohn“, Z Gastroenterol 2008; 46:1094–1146, Georg ThiemeVerlag KG Stuttgart · New York ·ISSN 0044-2771

Van Assche G et al., European Crohn’s and Colitis Organisation (ECCO). The second European evidence-based Consensus on the diagnosis and management of Crohn’s disease:Definitions and diagnosis. J Crohns Colitis. 2010 Feb;4(1):7-27. Epub 2010 Jan

Literatur zum Vertiefen

U. Meckler/A. Hollerweger/C. F. Dietrich

Sonographische Differenzialdiagnose
Krankheiten des Gastrointestinaltraktes - Atlas

K. Seitz, A. Schuler, G. Rettenmaier

Klinische Sonographie und sonographische Differenzialdiagnose
Bd.II

Kap. Akut entzündliche Darmerkrankungen (K. Dirks)
Kap. Chronisch entzündliche Darmerkrankungen (H. Worlicek)
Kap. Funktionsstörungen des Magen-Darm-Traktes (Ch. Jakobeit)

Kontaktadressen der Autoren

Prof. Dr. med. Deike Strobel
PD Dr. med. Jonas Mudter
Medizinische Klinik 1
Universitätsklinikum Erlangen
Ulmenweg 18
91054 Erlangen